INGESTÃO DE CORPO ESTRANHO EM CÃO JOVEM
RELATO DE CASO

Pamela Aparecida da Silva Rocha [1];

Brenda Nery de Mira [2]

RESUMO

Casos de ingestão de corpos estranhos são comuns na rotina de clinicas de pequenos animais, principalmente em cães jovens porque ingerem corpos estranhos de forma indiscriminada e frequente. Corpos estranhos lineares como linha, anzol, corda, fios recebem uma atenção maior porque podem gerar complicações cirúrgicas ao paciente. O diagnóstico rápido através de exames de imagem como raio x e ultrassonografia auxiliam na localização do objeto. Sendo assim, o presente trabalho teve como objetivo relatar um caso clinico que ocorreu na Clínica Veterinária Escola do UNIPINHAL em que um cão da raça Fila brasileiro, com 6 meses de idade ingeriu um anzol medindo cerca de 14 cm foi localizado no seu estomago através de diagnóstico por imagem, por exame radiológico. O corpo estranho foi retirado por intervenção cirúrgica, através de uma gastrotomia, sem intercorrência no processo.

Palavras-chave: corpo estranho linear; gastrotomia; cão; Fila Brasileiro.

[1] Discente do curso de Medicina Veterinária do Unipinhal

[2] Orientadora e Médica Veterinária da Clínica Veterinária Escola - UNIPINHAL

INGESTION OF A FOREIGN BODY IN A YOUNG DOG CASE REPORT

ABSTRACT

Cases of ingestion of foreign bodies are common in the routine of small animal clinics, especially in young dogs because they ingest foreign bodies indiscriminately and frequently. Linear foreign bodies such as line, hook, rope, and wires receive greater attention because they can cause surgical complications to the patient. Rapid diagnosis through imaging tests such as x-ray and ultrasound help in locating the object. Therefore, the present work aimed to report a clinical case that occurred at the Veterinary School Clinic of UNIPINHAL in which a 6 month old Fila Brazilian dog ingested a hook measuring about 14 cm it was located in his stomach through diagnostic imaging, by radiological examination. The foreign body was removed by surgical intervention, through a gastrotomy, without intercurrence in the process.

KEY WORD: linear foreign body; gastrotomy; dog; Fila Brasileiro.

INTRODUÇÃO

Corpos estranhos são objetos ingeridos por animais que não podem ser digeridos, como pedras, plástico, borracha ou objetos de digestão lenta como ossos. Objetos como linha, corda, barbante, roupa ou fio dental são considerados corpos estranhos lineares sendo mais comuns em felinos (FOSSUM, 2015). Corpos estranhos lineares recebem maior atenção em clínicas veterinárias de pequeno porte, talvez pelas complicações cirúrgicas e inflamatórias que causam ao paciente (VIANA et al., 2020).

Quando se trata de clínica de pequenos animais, casos de corpo estranho gástricos são comuns, principalmente em animais jovens, pois muitas das vezes isso envolve a exploração do meio ambiente, sendo o macho mais acometido que a fêmea pois possuem um apetite maior e não são seletivos com a alimentação o que faz com que eles acabem por ingerir qualquer objeto (VIANA et al., 2020). Além disso, alguns fatores como o acesso a objetos potencialmente perigosos e comportamentais podem aumentar o risco a presença de corpos estranhos lineares (COUTINHO, 2021).

Entre os sintomas observados nesses casos os mais comuns incluem vômito agudo ou persistente, irritação da mucosa gástrica, distensão gástrica, anorexia, dor abdominal, desidratação, sangue nas fezes e letargia, podendo também haver casos em que o paciente não apresente sintomas, sendo assintomático por não obstruir o lume intestinal nem irritar a mucosa, é um achado em exames radiológicos abdominais (SILVA, et al., 2016). A presença do corpo estranho no trato gastrointestinal pode causar obstrução intestinal completa ou parcial, peritonite, perfuração gastrointestinal, algumas infecções secundarias, podendo até evoluir para uma sepse (BARBOSA et al., 2022).

O diagnóstico é feito através de exames físicos e clínicos, laboratoriais, radiográficos e ultrassonográficos (RAMALHO, et al. 2015). O exame físico deve começar pela cavidade oral onde pode se encontrar corpos estranhos ancorados, a palpação abdominal é feita para avaliação da dor do paciente e se apresenta distensão ou rigidez. No hemograma pode apresentar alterações no hematócrito e nas proteínas totais, leucocitose com desvio a esquerda ou leucopenia degenerativa, já nos bioquímicos em casos de obstrução intestinal pode aparecer alterações dos valores de alanina aminotransferase (ALT), creatinina e fosfatase alcalina (ALP) (GORJÃO, 2017). A radiografia mostra uma visão ampla de tórax e abdômen através de diferentes projeções, como ventro-dorsal e latero-lateral, em alguns casos a radiografia simples pode não ser suficiente sendo recomendado o uso de contraste. Na ultrassonografia abdominal o corpo estranho pode ser visualizado a partir de um sombreamento acústico, onde também pode ser feito a análise da motilidade intestinal identificando uma obstrução (SÁ, 2021).

Todo o trato gastrointestinal deve ser investigado em casos de ingestão de um corpo estranho, principalmente em casos de corpos estranhos lineares pois esses podem se estender por porções do intestino e gerar danos em todos os órgãos envolvidos (COUTINHO, 2021). Em alguns casos, faz se necessário a endoscopia, que é um exame complementar que avalia as mucosas e lúmen, ao depender do corpo estranho e de sua localização como no duodeno proximal, estomago ou ainda fixados em piloro pode auxiliar na remoção, mas para esse tipo de exame é necessário a sedação do paciente, sendo contraindicado em animais de risco por conta da anestesia geral (OLIVEIRA, 2019).

Quando o veterinário tem certeza que não causara danos ao animal, dependendo do tamanho do corpo estranho o tratamento pode ser clinico, induzindo o paciente ao vomito com morfina ou fazer o acompanhamento do animal e do trajeto do corpo estranho pelo trato gastrointestinal com exames de imagens e administrando laxantes para ajudar o animal a expelir (COUTINHO, 2021). Mas na maioria dos casos é necessária uma intervenção cirúrgica, com o objeto alojado no estomago do paciente é realizado uma gastrotomia, se o objeto seguir até o intestino pode causar uma obstrução total ou parcial, sendo necessário uma intervenção cirúrgica de forma emergencial e em casos mais graves onde ocorra a aderência do corpo estranho a mucosa, lesão grave ou necrose pode ser necessário a retirada de uma parte do órgão acometido (SANTOS; SANTOS, 2023).

Sendo assim, o presente trabalho tem como objetivo relatar um caso clinico ocorrido no dia 03 de outubro de 2023 com um cão de seis meses de idade, da raça fila onde o mesmo ingeriu um corpo estranho linear e foi submetido a exames de imagens e pré-operatórios para a realização de uma gastrotomia para sua retirada.

CASO CLINICO

No dia 03 de outubro de 2023, foi atendido na Clínica Veterinária Escola do UNIPINHAL um cão, macho, da raça Fila Brasileiro, com seis meses de idade, pesando 33,450 kg. Em sua anamnese o tutor relatou que o animal teria engolido um anzol no dia anterior, o anzol teria caído no pote de ração do animal e ele teria engolido e até o momento da consulta não teria expelido, desde então animal não se alimentou, dando entrada em jejum no hospital. Sendo assim, foi submetido a um exame de imagem (raio x) na posição latero-lateral para a localização do objeto (Figura 1).

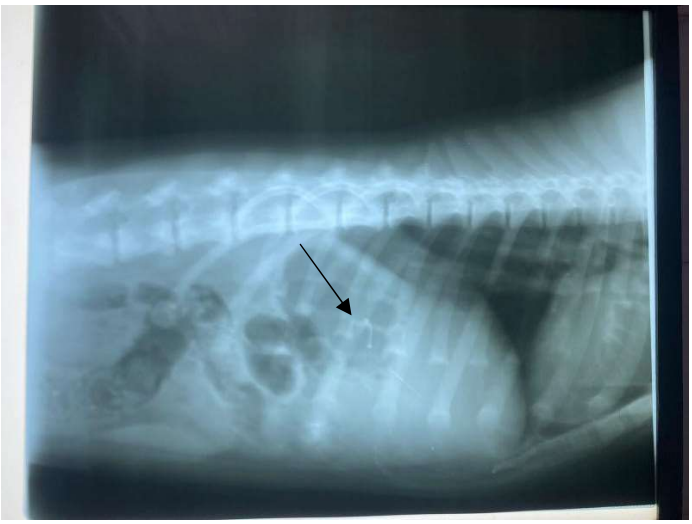

FIGURA 1: radiografia com a localização do corpo estranho no estomago do animal em posicionamento latero lateral, sinalizado com a seta.
FONTE: Arquivo pessoal.

Após a confirmação do corpo estranho, o animal foi submetido aos exames pré cirúrgicos de caráter obrigatório, o eletrocardiograma (figura 2) e hemograma completo com bioquímicos, como o animal já se encontrava em jejum desde o dia anterior foi mantido em internação até os resultados prévios dos exames para então entrar em cirurgia.

FIGURA 2: Animal realizando eletrocardiograma pré cirúrgico.
FONTE: arquivo pessoal.

Com os resultados dos exames, o animal foi preparado para a cirurgia com medicação pré-anestésica intramuscular, sendo administrado acepromazina (0,05 mg/ kg) e meperidina (4 mg/kg). Após isso, animal foi submetido a tricotomia na região abdominal e punção com cateter venoso, em seguida, o animal foi posicionado na mesa cirúrgica em decúbito dorsal e foi administrado propofol (5 mg/kg) para indução e manutenção com isoflurano (1%). Com o animal posicionado, foi realizada a antissepsia na região abdominal tricotomizada.

Após a antissepsia foi realizada a incisão pré umbilical expondo o trato gastrointestinal do animal, após a localização do estomago o mesmo foi isolado com compressas cirúrgicas esterilizadas (figura 3) para reduzir a contaminação e realizou se a incisão para ter acesso ao lúmen do órgão, assim sendo localizado o anzol (figura 4) onde foi observado que ele estava fixado na mucosa, sendo então removido pela cirurgiã sem danos ou perfurações no local (figura 5), medindo aproximadamente 14cm (figura 6).

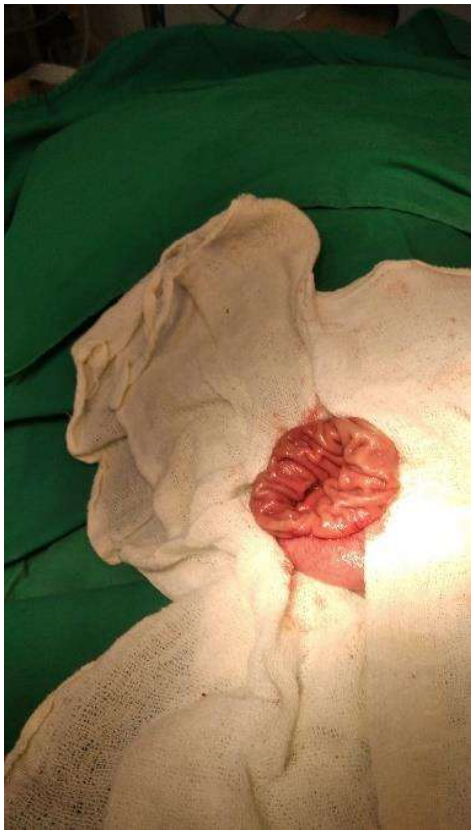

FIGURA 3: estomago isolado realizado a incisão
FONTE: arquivo pessoal

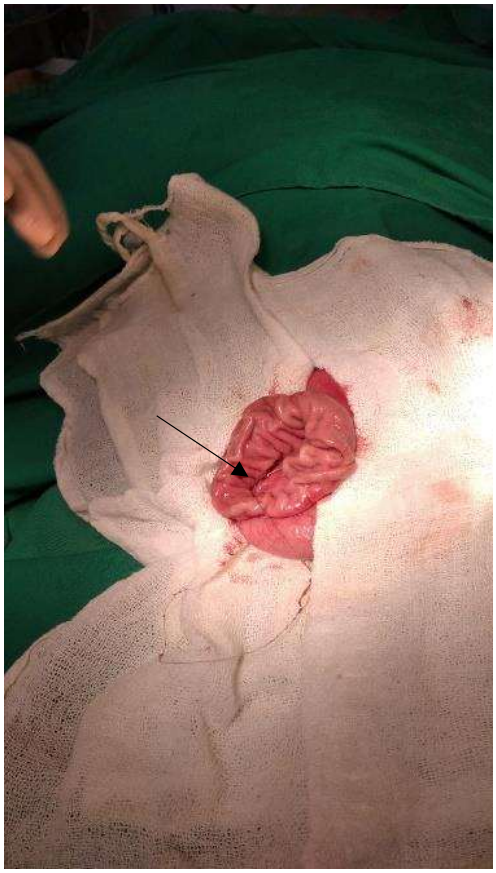

FIGURA 4: localização do objeto
FONTE: arquivo pessoal

FIGURA 5: retirada do objeto
FONTE: arquivo pessoal

FIGURA 6: comparação do tamanho do anzol com um bisturi nº 4 que mede cerca de 14 cm.
FONTE: arquivo pessoal.

Em seguida foi realizado a gastrorrafia com fio absorvível (vicryl ® 2.0) e padrão de sutura invaginante (lembert e cushing) (figura 6), após, realizado então a rafia da musculatura com fio absorvível (vicryl® 0) com padrão de sutura sutan (figura 7) e subcutâneo com padrão de sutura cushing. Na pele foi realizado a rafia com fio sintético (nylon 2.0) com padrão de sutura sutan (figura 8). Sem nenhuma intercorrência durante o procedimento, foi realizado o curativo e animal foi mantido em internação.

FIGURA 6: sutura invaginante em padrão lembert e cushing
FONTE: arquivo pessoal.

FIGURA 7: sutura da musculatura em padrão sutan
FONTE: arquivo pessoal

FIGURA 8: sutura na pele em padrão sutan.
FONTE: arquivo pessoal.

No trans operatório foi administrado subcutâneo dipirona (25mg/kg), dexametasona (0,07 mg/kg) e agemoxi ® (0,1 ml/kg). Animal foi mantido em internação por 48 horas para observação do pós-operatório, enquanto esteve internado foi administrado agemoxi ® (16 ml/kg) duas vezes ao dia, cloridrato de tramadol (4 mg/kg) duas vezes ao dia, dipirona (25 mg/kg) duas vezes ao dia, dexametasona (0,07 mg/kg) uma vez ao dia e alimentação liquida. Após as 48 horas de internação e com o animal não apresentando nenhuma intercorrência o mesmo teve alta, no dia 05.10.2023.

Para o tratamento domiciliar foi prescrito as medicações amoxilina + clavulanato (16 mg/kg) duas vezes ao dia por 5 dias, prednisolona (0,5 mg/kg) uma vez ao dia por 5 dias, cloridrato de tramadol (4 mg/kg) duas vezes ao dia por 5 dias e dipirona (25 mg/kg) duas vezes ao dia por 5 dias. Recomendou se ao tutor fazer o curativo no lugar da incisão pelo menos uma vez ao dia e utilizar o cone no animal, manter a alimentação liquida por 15 dias e o retorno após os 15 dias para a retirada dos pontos e reavaliação do animal.

DISCUSSÃO

O presente relato trata se de um cão filhote que foi diagnosticado com presença de corpo estranho a partir dos achados de exame de imagem e relato do tutor. Casos de corpo estranho são comuns na rotina de pequenos animais, principalmente em animais jovens (VIANA et al., 2020). O cão em questão não apresentava sinais clínicos, o relato da ingestão pelo tutor foi crucial para a requisição de exames de imagem e confirmação da suspeita clínica, mas alguns animais podem apresentar sinais comuns como emese, apatia e anorexia (FREITAS et al., 2019).

O diagnóstico definitivo foi feito através do exame de imagem (raio x) onde foi possível localizar o corpo estranho no estomago do animal, é de caráter obrigatório que toda cavidade abdominal seja radiografada, as projeções variam entre ventro dorsal e latero lateral (LIMA, 2019).

Para a realização cirúrgica o animal foi mantido em fluidoterapia com ringer-lactato, a técnica cirúrgica utilizada é recomendada por ser uma técnica mais segura para

remoção de corpo estranho no estomago e ter um prognostico favorável. No pós-operatório foi prescrito de acordo com a literatura analgésico, antibióticos e anti-inflamatórios (MACAMBIRA et al., 2016).

CONCLUSÃO

Através desse trabalho, podemos observar a importância de um diagnóstico definitivo rápido e a atenção do tutor em levar o animal logo após o incidente mesmo não apresentando sinais clínicos, evitando assim complicações no caso. No entanto, a prevenção se faz muito importante nesses casos, já que relatos de corpo estranho são uma das principais causas de cirurgias emergenciais em clinicas de pequenos.

REFERENCIAS

BARBOSA, S. N., de Sousa, J. R., Gualter, M. P., de Sousa, A. O., Barbosa, Érika R., & de Sousa Junior, J. F. (2022). **Ingestão de corpo estranho linear por um cão – relato de caso.** *Europub Journal of Health Research*, *3*(4 Edição Especial), 399–406. Disponivel em: https://ojs.europubpublications.com/ojs/index.php/ejhr/article/view/269. Acesso em: 16 de out. 2023

COUTINHO, T. F. **Corpo estranho gástrico em cão.** 2021. 62 f. Relatório (Graduação) - Curso de Medicina Veterinária, Universidade Federal do Tocantins, Araguaína, 2021. Disponivel em: Repositório UFT: Corpo estranho gástrico em cão. Acesso em: 16 de out. 2023

FREITAS, M. O.; LANDIMC, P.; SOUSA, C. V. S.; NUNESA, K. G.; SILVA, J. A. P.; SOUZA JÚNIOR, Z. J.; MEDEIROS, L. C. V.; DUTRA, A. A.; OLIVEIRA, K. D. S.; PINTOL, C. A.; ANTUNES, J. M. A. P. **Obstrução gástrica parcial por semente de cajarana (Spondias sp.) em filhote de cão: relato de caso.** Revista de Educação Continuada em Medicina Veterinária e Zootecnia do CRMV-SP, v. 17, n. 1, p. 77-77, 2019. Disponível em: <https://www.revistamvez-crmvsp.com.br/index.php/recmvz/article/view/37884>. Acesso em: 13 de out. 2023

FOSSUM, T. **Cirurgia de pequenos animais.** 4ª edição. Rio de Janeiro: Elsevier Brasil, 2015. 1640p.

GORJÃO, T. M.; **Clínica e cirurgia de pequenos animais.** 2017, 120p. Dissertação (Mestrado Integrado em Medicina Veterinária) – Departamento de Medicina Veterinária, Universidade de Évora, Évora, 2017. Disponível em: http://hdl.handle.net/10174/21773. Acesso em: 13 de out. 2023

LIMA, L. C. T.et al. **Ingestão de corpo estranho em um cão: relato de caso.** Revista Dimensão Acadêmica, v.4, n.1, p. 125-136, [S.I.],2019.

MACAMBIRA, K. D. S. et al. **Gastrotomia em cão para remoção de corpo estranho em esôfago caudal: relato de caso.** Revista Brasileira de Higiene e Sanidade Animal, v. 10, n. 4, p. 302-309, Fortaleza, CE, 2016.

OLIVEIRA, W. R. de. **Enterotomia em cães**. 2019. 39 f. TCC (Graduação) - Curso de Medicina Veterinária, Unirv – Universidade de Rio Verde, Rio Verde-GO, 2019. Disponível em: WELLERSON VERSÃO 3 (1).pdf (unirv.edu.br). Acesso em: 13 de out. 2023

RAMALHO, Camila Almeida; RIOS, Paula Baêta da Silva; PONTES, Kelly Cristine de Sousa; PIRES, Sâmara Turbay; DANTAS, Waleska de Melo Ferreira. **Obstrução intestinal por caroço de manga em cão: relato de caso.** ANAIS SIMPAC, v. 3, n. 1, 2015. Disponivel em: https://www.researchgate.net/publication/329842549_CORPO_ESTRANHO_NO_SISTEMA_DIGESTORIO_EM_CAO_RELATO_DE_CASO. Acesso em: 16 de out. 2023

SÁ, T. A. de. **Enterotomia em cães e gatos: revisão de literatura.** 2021. 25 f. TCC (Graduação) - Curso de Medicina Veterinária, Universidade Federal Rural da Amazônia,

Belém-PA, 2021. Disponível em: Enterotomia em cães e gatos - Revisão de literatura.pdf (ufra.edu.br). Acesso em: 16 de out. 2023.

SANTOS, L. M. V. dos; SANTOS, A. S. dos. **Presença de corpos estranhos no trato gastrointestinal de dois cães e um gato: relato de casos**. Arquivos Brasileiros de Medicina Veterinária FAG, v. 6, n. 1, p. 8-17, 2023.

SILVA, F. F. S et al. **Diagnóstico por imagem de corpo estranho gastrointestinal em cães e gatos: estudo retrospectivo de 157 casos**. 2016. MV&Z: revista de educação continuada em medicina veterinária e zootecnia. São Paulo: CRMV-SP. Disponível em: http://www.crmvsp.gov.br/arquivo_midia/revista_educacao_continuada_vol_14_No_3_2016.pdf. Acesso em: 07 nov. 2023.

VIANA, E. G et al. **Abordagem clínico-cirúrgica em cão com corpo estranho linear extenso**. **Ciência Animal**, *[S. l.]*, v. 30, n. 2, p. 42–50, 2022. Disponível em: https://revistas.uece.br/index.php/cienciaanimal/article/view/9627. Acesso em: 3 out. 2023.